临床创新

# 侧方脊柱内镜手术治疗腰椎间盘突出合并退变性椎管狭窄症的临床疗效

李智斐 钟远鸣 张家立 黄保华 唐福波 周劲衍 莫 怡
(广西中医药大学第一附属医院骨科,南宁市 530023,电子邮箱: zhifei815@ aliyun. com)

【摘要】 目的 观察侧方脊柱内镜手术治疗椎间盘突出合并退变性椎管狭窄症的临床疗效。方法 50 例椎间盘突出合并退变性椎管狭窄症患者均采用侧方脊柱内镜下手术治疗,对比患者术前、术后 1 d、1 周、3 个月的疼痛视觉模拟量表(VAS)评分、Oswestry 功能障碍指数(ODI),评定患者疗效。结果 50 例患者均顺利完成手术,术后复查 MRI 均确定手术部位减压彻底。术后并发硬膜破裂 1 例,症状复发 1 例,经保守治疗好转;患者术后 1 d、1 周、3 个月 VAS 评分、ODI 均低于术前(均 $P<0.05$),术后 3 个月腰椎功能优 42 例(84.0%),良 7 例(14.0%),可 1 例(2.0%)。结论 侧方脊柱内镜手术治疗腰椎间盘突出合并退变性椎管狭窄症效果好,安全性高。

【关键词】 腰椎间盘突出症; 腰椎管狭窄症; 脊柱内镜; 手术; 疗效
【中图分类号】 R 681.53 【文献标识码】 B 【文章编号】 0253-4304(2018)15-1739-03
DOI: 10.11675/j.issn.0253-4304.2018.15.29

椎间盘突出合并退变性椎管狭窄症是各种原因导致椎间盘退变髓核突出加上椎管狭窄使神经根受压而引起的一类疾病。退行性腰椎管狭窄症包括中央型椎管狭窄及侧隐窝型椎管狭窄,以侧隐窝狭窄多见。椎间盘突出合并椎管狭窄是引起老年患者腰腿痛的主要病因,患者疼痛症状较重,影响日常工作生活,保守治疗效果欠佳,大部分患者需要手术治疗。我科采用经侧方椎间孔镜下微创治疗椎间盘突出合并退变性椎管狭窄症 50 例,取得良好效果,现报告如下。

## 1 资料与方法

1.1 临床资料 选择 2016 年 8 月至 12 月在我科采用经侧方椎间孔镜下微创治疗椎间盘突出合并退变性椎管狭窄症患者 50 例,男 22 例,女 28 例,年龄 62~81 岁,平均 72.3 岁,病程 3 个月至 5 年,平均 15.2 个月。50 例患者均有不同程度的反复发作的间歇性跛行、腰痛及下肢放射痛等症状,均无马尾神经症状。患者术前腰椎 X 线正侧位片、过伸过屈位片及腰椎 MRI 检查证实为腰椎间盘突出合并侧隐窝椎管狭窄症(图 1、2),并进行"步行负荷试验"等检查明确责任节段。排除腰椎滑脱及腰椎失稳等其他脊柱病变。影像学显示腰椎间盘突出伴单节段狭窄 35 例,腰椎间盘突出伴 2 个或 2 个以上节段狭窄 15 例;根据患者临床表现及"步行负荷试验"明确患者的"责任节段"均为单一节段,其中 $L_{3/4}$ 节段 7 例,$L_{4/5}$ 节段 28 例,$L_5/S_1$ 节段 15 例。合并高血压 35 例,糖尿病 28 例,冠心病 14 例(其中 3 例曾行冠状动脉支架术),类风湿性关节炎 1 例,肾衰需长期透析 1 例。

1.2 方法

1.2.1 术前准备: 术前行 X 线腰椎正侧位片、CT 和 MRI 检查,了解椎管狭窄及椎间盘突出部位、类型、脊柱形态、椎间孔大小、髂嵴高度等情况,确定穿刺位置、方向及手术方案。完善术前常规检查,如血常规、肝肾功能、病毒检测、红细胞沉降率、C-反应蛋白等。长期服用阿司匹林、法华林患者停药 1 周。术前给予苯巴比妥钠注射液、盐酸哌替啶肌肉注射以镇静、镇痛。手术器械采用德国 Joimax 公司生产的脊柱内窥镜系统。

1.2.2 手术方法: 配置术中持续灌注液: 生理盐水 3 000 ml + 氨甲环酸 0.4 g/支 × 3 支。(1) 定位及穿刺: 患者取俯卧位,调整腰桥使腰部生理前曲度减小。在 C 型臂 X 线正位透视下标出责任节段腰椎棘突中线与下位椎体上终板的交点,并画出该交点与下位椎体患侧上关节突肩部的连线,将该连线向外延伸至身体侧方;根据 X 线腰椎侧位片,标出病变节段关节突与关节后缘连线,将其确定为"安全线";在安全线背侧 3~4 cm 身体侧方画一与安全线的平行线;此平行线与前面背部所画连线的交点为进针点;如果有高髂嵴阻挡进针点则在身体侧方画线上向头侧移动直至避开髂嵴。(2) 关节突成形术: 用 1% 利多卡因做局部浸润麻醉。穿刺针沿原计划穿刺线方向穿刺到目标椎间隙下位椎体上关节突肩部,用 1% 利多可因局部浸润麻醉,然后将穿刺针沿上关节突腹侧进入椎管内,用 0.5% 利多卡因 3~5 ml 进行椎管内麻醉。放入导针退出穿刺针,局部做一长约 7 mm 的手术切口。放入一级导杆,并将其固定在上关节突肩部,逐级扩张软组织,在透视下用环锯逐级对病变椎间孔成形,切除部分上关节突腹侧,黄韧带肥厚及

作者简介: 李智斐(1980~),男,硕士,副主任医师,研究方向: 脊柱相关疾病中西医结合诊疗。
通信作者: 钟远鸣(1963~)男,硕士,主任医师,研究方向: 脊柱相关疾病中西医结合诊疗,电子邮箱: zym196395@ sina. com。

(C)1994-2020 China Academic Journal Electronic Publishing House. All rights reserved. http://www.cnki.net

关节突内聚明显的患者需要对上关节突腹侧进行扩大成形，必要时采用偏心环锯技术进行椎间孔扩大成形。(3) 放置工作套管：完成关节突成形，经透视确定位置良好后，置入直径 7.5 mm、30°角斜面的工作套管，根据椎管内容积情况而采用不同的术式；椎管内容积较小（黄韧带肥厚重、关节突内聚明显以及椎间盘突出较大）者，采用内镜下手术系流（under laminar endoscopic surgical system，ULESS）手术方式，工作套管进入时斜面朝向腹侧，前端进入黄韧带与椎板之间（如图 3、4）；椎管内容积尚可者采用经椎间孔脊柱内镜系统（transforaminal endoscopic spine system，TESSYS）手术方式，工作套管斜面朝向背侧，前端进入椎管内。50 例患者中，采用 TESSYS 手术方式 32 例，采用 ULESS 手术方式 18 例。(4) 镜下操作：经工作套管置入镜头，连接灌注冲洗液；采用 TESSYS 手术方式的患者，镜下视野为黄韧带、椎管内容物、椎间盘组成的“三明治”结构，先摘除突出的椎间盘，使神经根回落，黄韧带与神经根间隙扩大，再镜下摘除黄韧带，达到神经根腹、背及外侧 270°减压。采用 ULESS 手术方式的患者镜下为病变节段黄韧带，先摘除神经背侧黄韧带，待神经背侧减压后将套管旋转 180°进入神经根腹侧，再摘除椎间盘，最后同样达到腹、背及外侧 270°减压（如图 5）。对于有双侧症状患者，术侧减压后将工作套管向内伸进行整个椎间盘背侧减压直至对侧神经根腹侧（如图 6）。使用双极射频刀头对纤维环撕裂口行皱缩成形，对术野内出血点行电凝止血。术中随时与患者沟通交流，减轻患者紧张情绪，同时观察患者下肢足趾屈伸活动及感觉情况。镜下见硬膜囊及神经根随着冲洗液或血流搏动良好、神经根周围无压迫、无神经根下移，患者症状减轻，直腿抬高试验神经活动良好，结束手术。拔除工作通道，缝合手术切口，无菌敷料覆盖切口。

1.2.3 术后处理：术后嘱患者卧床 4～5 h，应用脱水、营养神经药物 1～2 d。术后第 2 天复查腰椎 MRI 了解手术情况。手术后 1 周内每天起床活动不超过 2 次，每次不超过 0.5 h；术后 1 个月内患者每次坐、站、走等不能超过 0.5 h。术后 3 个月内避免重体力劳动和剧烈运动。

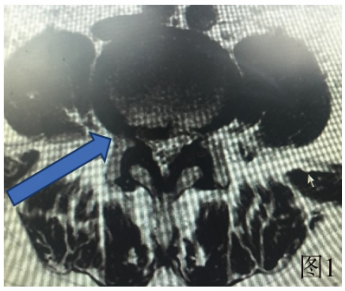


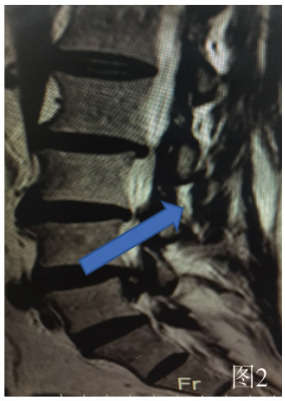


图 1、2 患者术前 MRI 检查可见黄韧带肥厚、侧隐窝狭窄并伴有椎间盘突出。

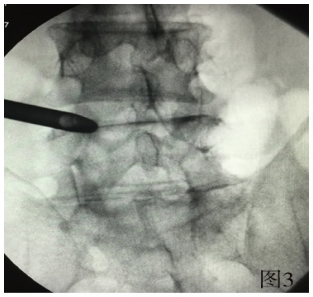


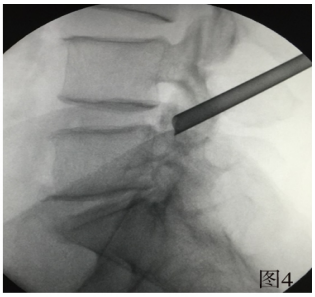


图 3、4 ULESS 术中工作套管植入，套管斜面朝向腹侧，套管前端斜面进入黄韧带与椎板之间空隙。

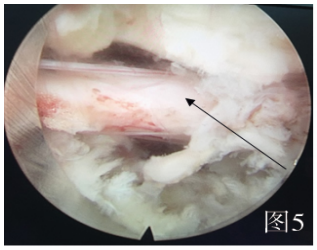


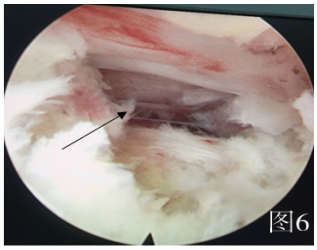


图 5 术中减压后神经根上下及侧面 270°完全减压；图 6：自神经根及硬膜腹侧可探及对侧神经根。

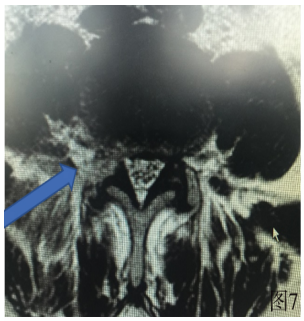


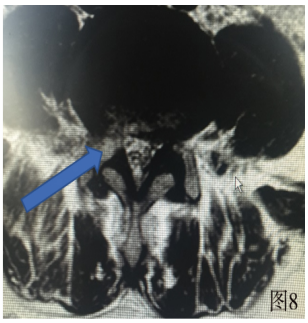


图 7、8 MRI 显示突出椎间盘摘除，原侧隐窝位置内聚增生的关节突及肥厚的黄韧带摘除，神经减压良好。

1.3 疗效评价标准 分别于术前、术后 1 d、术后 1 周、术后 3 个月采用疼痛视觉模拟量表（Visual Analogue Scale，VAS）评分[1]评价患者的腰腿痛；采用 Oswestry 功能障碍指数（Oswestry disability index，ODI）[2]评价腰椎功能。末次随访时采用腰椎功能（改良 MacNab 评分）[3]评定疗效，优：腰腿痛消失，下肢感觉、运动正常，活动无受限；良：偶有轻微腰腿疼痛，但不影响工作和生活；可：腰腿痛较术前减轻，偶尔使用止痛药；差：手术后症状无改善，甚至加重，需长期使用止痛剂。

1.4 统计学分析 应用 SPSS 11.0 软件对数据进行统计学分析，计量资料以（$\bar{x} \pm s$）表示，多组间比较采用方差分析，以 $P<0.05$ 为差异有统计学意义。

## 2 结 果

50 例患者均顺利完成手术，手术时间平均为 1.49 h，术中出血量平均为 10 ml，术后 2～3 d 出院，平均住院 2.4 d。术后 50 例患者复查 MRI 均确定手术部位减压彻底（见图 7～8）。术中出现硬膜破裂 1 例，经过保守治疗，症状缓解。术后 1 周有 1 例患者症状复发，经保

(C)1994-2020 China Academic Journal Electronic Publishing House. All rights reserved. http://www.cnki.net

守治疗后症状缓解。无神经损害、感染等并发症发生。50 例患者手术后 1 d、1 周、术后 3 个月的 VAS 评分、ODI 均较手术前明显改善(均 $P<0.05$)。术后 3 个月,疗效优 42 例(84.0%),良 7 例(14.0%),可 1 例(2.0%)。见表 1。

表 1 50 例患者术前、术后 1 d、术后 1 周、术后 3 个月 VAS、ODI 评分对比($\bar{x}\pm s$)

| 指标 | $n$ | 术前 | 术后 1 天 | 术后 1 周 | 术后 3 月 | $F$ 值 | $P$ 值 |
|---|---|---|---|---|---|---|---|
| VAS 评分 | 50 | 7.42 ± 2.53 | 1.45 ± 1.21* | 3.36 ± 2.14* | 1.26 ± 0.58* | 695.003 | <0.001 |
| ODI 评分(%) | 50 | 68.32 ± 10.34 | 12.34 ± 5.78* | 28.46 ± 10.74* | 10.68 ± 5.36* | 3 480.900 | <0.001 |

注:与术前比较,* $P<0.05$。

## 3 讨 论

腰椎间盘突出症是指各种原因导致椎间盘退变髓核组织突出压迫神经根而引起的一系列症状。退变性腰椎管狭窄症是指各种原因引起的椎管或神经根管矢状径狭窄,刺激或压迫马尾神经或神经根而引起的一系列临床症状。在老年患者中二者常会同时出现,在长期狭窄的基础上出现椎间盘突出导致患者慢性疼痛症状突然加重,严重影响日常生活质量,甚至丧失生活自理能力。导致腰椎管狭窄症的主要原因是增生的骨赘、钙化或增厚的韧带、钙化的椎间盘等硬性组织,再加上椎间盘突出,患者疼痛症状较严重,保守治疗效果欠佳。手术是治疗该病的首选方法,但传统后路开放式手术存在较大的麻醉风险,术后患者卧床时间长,恢复慢[4]。

近年来,随着脊柱内镜的发展,尤其是椎间孔镜技术在原来 Yeung 氏脊柱内镜系流(Yeung endoscopic spine system, YESS)技术和 TESSYS 技术的基础上发展而来的白氏技术(broad easy immediate surgery, BEIS)、ULESS 技术以及简式技术等使椎间孔镜椎管内减压范围越来越广,越来越多的运用到疾病的治疗上[5-7]。对于椎间盘突出合并椎管狭窄的患者目前多采用 TESSYS 技术或 ULESS 技术治疗。TESSYS 技术自后外侧方向穿刺,主张直接进入椎管摘除突出或游离的椎间盘,然后再进入椎间盘摘除技术,即由外而内的理念。术中使用不同直径的环锯或磨钻,逐级去除部分上关节突前缘,扩大椎间孔,进入椎间隙。该技术操作远离出口根及背根神经节,操作安全,对于侧隐窝狭窄、椎间孔狭窄、巨大突出型及脱出游离型有较好的疗效[8-9]。该术式对上关节突环切除一部分后再摘除侧隐窝处肥厚的黄韧带及内聚的关节突,可以达到神经根的 270°减压。ULESS 技术近 2 年开始应用于临床,文献报道较少,操作原理与 TESSYS 技术相似,但因工作通道其进入椎管时斜面朝向腹侧,对椎管内的容积影响较小,增加患者术中的舒适度,同时减少术中损伤椎管内神经、硬膜的概率。本组 50 例患者均顺利完成手术,术后 1 d、1 周、术后 3 个月的 VAS 评分、ODI 均较手术前明显改善($P<0.05$),术后临床症状明显改善,术后 1 周有 1 例症状复发,术后复查 MRI 显示为新的椎间盘突出,经保守治疗后好转。术后 3 个月,腰椎功能优 42 例(84.0%)、良 7 例(14.0%)、可 1 例(2.0%),患者术后恢复良好,无手术切口不愈合、感染等并发症发生。

综上所述,采用侧方脊柱内镜下治疗腰椎间盘突出合并退变性椎管狭窄症效果好,安全性高。

## 参 考 文 献


[1] 李智斐,钟远鸣,许建文,等. 综合方案预防骨质疏松性胸腰椎骨折 PVP 术后再骨折的效果观察[J]. 中国矫形外科杂志,2016,24(18):1 655 - 1 659.

[2] 钟远鸣,梁梓扬,何 嘉,等. 双膦酸盐对骨质疏松症患者腰椎融合影响的系统评价和 Meta 分析[J]. 中国骨质疏松杂志,2017,23(9):1167 - 1173.

[3] 李星晨,周红刚,马海军,等. 脊柱内窥镜下治疗极外侧型腰椎间盘突出症的临床疗效探讨[J]. 骨科,2016,7(1):13 - 16,30.

[4] 李智斐,钟远鸣,周劲衍,等. 选择性神经根造影加封闭术对退行性腰椎管狭窄症患者的诊断意义和临床价值[J]. 广东医学,2012,33(2):240 - 242.

[5] 胡德新,郑 琦,朱 博,等. 经皮椎间孔镜下选择性减压治疗老年性腰椎管狭窄症的疗效分析[J]. 中国骨伤,2014(3):194 - 198.

[6] 白一冰,李嵩鹏,简 伟,等. 椎间孔镜下侧隐窝减压治疗腰椎管狭窄的疗效分析[J]. 中国疼痛医学杂志,2014,20(12):919 - 921.

[7] 张德辉,朱显科,左新成,等. 经皮椎间孔镜治疗高龄腰椎椎间盘突出并神经根管狭窄的短期疗效[J]. 脊柱外科杂志,2015,13(1):24 - 27.

[8] Hoogland T, Schubert M, Miklitz B, et al. Transforaminal posterolateral endoscopic discectomy with or without the combination of a low-dose chymopapain: a prospective randomized study in 280 consecutive cases[J]. Spine(Phila Pa 1976),2006,31(24):E890 - E897.

[9] Hoogland T, van den Brekel-Dijkstra K, Schubert M, et al. Endoscopic transforaminal discectomy for recurrent lumbar disc herniation: a prospective, cohort evaluation of 262 consecutive cases[J]. Spine(Phila Pa 1976),2008,33(9):973 - 978.


(收稿日期:2018 - 03 - 30 修回日期:2018 - 06 - 22)

(C)1994-2020 China Academic Journal Electronic Publishing House. All rights reserved. http://www.cnki.net