· 临床研究 ·

经皮椎间孔镜治疗腰椎椎体后缘骺环离断症的近期疗效

钟远鸣*　梁梓扬①　黄保华　李智斐　陈勇喜　张翼升①　莫日养①　许　伟①

(广西中医药大学第一附属医院骨科，南宁　530023)

【摘要】 **目的**　探讨经皮椎间孔镜治疗腰椎椎体后缘骺环离断症(posterior ring apophysis fracture，PRAF)的近期疗效。**方法**　2016 年10 月～2017 年 2 月我科对 19 例腰椎 PRAF 采用 Joimax 经皮椎间孔镜技术治疗，经侧方入路进入椎管建立工作通道，经工作通道切除椎体后缘漂浮的骺环组织，并进行责任神经根的减压和松解。采用腰、腿痛视觉模拟评分(visual analogue scale，VAS)、Oswestry 功能障碍指数(Oswestry disability index，ODI)及改良 MacNab 标准评估近期疗效。　**结果**　19 例术后患肢直腿抬高试验阴性。19 例随访 6～9 个月，腰、腿痛 VAS 评分和 ODI 术后 24 h、1 个月、6 个月与术前比较差异均有统计学意义(P 均 <0.05)。腰痛 VAS 评分术后24 h、1 个月、6 个月两两比较差异均无统计学意义(P 均 >0.05)；腿痛 VAS 评分、ODI 术后 24 h 与术后 6 个月比较有统计学意义(P 均 <0.05)，术后 1 个月与术后 24 h 和 6 个月比较均无统计学意义(P 均 >0.05)。术后 6 个月改良 MacNab 标准评估疗效，12 例优，6 例良，1 例可，优良率 94.7%(18/19)。　**结论**　经皮椎间孔镜治疗腰椎 PRAF 近期疗效优良，具有减少手术创伤、康复快、保护腰椎正常组织结构及运动功能等优势。

【关键词】 经皮椎间孔镜;　椎体后缘骺环离断症

文献标识: A　　文章编号: 1009－6604(2018)07－0619－05

doi: 10.3969/j.issn.1009－6604.2018.07.012

Short-term Effectiveness of Percutaneous Endoscopic Lumbar Discectomy for Treatment of Lumbar Posterior Ring Apophysis Fracture

*Zhong Yuanming**, *Liang Ziyang*, *Huang Baohua**, *et al.* * *Department of Orthopedics*, *The First Affiliated Hospital of Guangxi University of Chinese Medicine*, *Nanning* 530023, *China*

Corresponding author: *Zhong Yuanming*, *E-mail*: *young8637@sina.com*

【**Abstract**】 **Objective**　To explore the short-term efficacy of percutaneous endoscopic lumbar discectomy for treatment of lumbar posterior ring apophysis fracture(PRAF). **Methods**　Between October 2016 and February 2017, 19 patients with lumbar PRAF were treated by Joimax percutaneous endoscopic lumbar discectomy. A working tunnel into the vertebral canal was established via the lateral approach. The epiphyseal ring attached at the posterior margin of vertebral body was cut off, followed by decompression and release of the nerve root. The short-term cured effect was evaluated by using Visual Anologue Score(VAS) of low back pain and leg pain, Oswestry disability index(ODI) and modified MacNab criteria. **Results**　The straight-leg raising test showed negative results in the 19 cases. All the patients were followed up for 6－9 months. The VAS scores of low back pain and leg pain and ODI had significant differences between preoperation and 24 hours, 1 month and 6 months after operation ($P<0.05$). The VAS scores of lower back pain at 24 hours, 1 month and 6 months after operation were not significantly different between each other ($P>0.05$). The VAS scores of lower back pain and ODI had significant differences between 24 hours after operation and 6 months after operation ($P<0.05$) and had no significant difference between 1 month and 6 months after operation ($P>0.05$). According to the modified MacNab criteria, the results were excellent in 12 cases, good in 6 cases, and fair in 1 case, the excellent and good rate being 94.7%(18/19). **Conclusion**　Percutaneous endoscopic lumbar discectomy for treatment of lumbar PRAF has advantages of excellent short-term efficaey, mild operational trauma, short recovery time and small lumbar structure damage.

【**Key Words**】 Percutaneous endoscopic lumbar discectomy;　Posterior ring apophysis fracture

椎体后缘骺环离断症(posterior ring apophysis fracture，PRAF)是一种不常见的疾病，常伴有腰椎间盘突出症，多见于青壮年，引起相应的神经根性症状或马尾神经压迫症状。多年来，不断有文献[1～3]报

*　通讯作者，E-mail: young8637@sina.com

①　(广西中医药大学研究生学院，南宁　530001)

(C)1994-2020 China Academic Journal Electronic Publishing House. All rights reserved.　http://www.cnki.net

道关于 PRAF 的研究。大部分学者强调手术的重要性，但由于 PRAF 相对少见和分类的多样性，缺乏一致的手术策略，包括手术减压方式的选择，是否去除离断骨块或椎间盘以及脊柱融合的必要性。传统治疗方式为开放手术，虽能取得满意的神经减压效果，但手术创伤大，对腰椎正常组织结构及运动功能存在不可避免地破坏。随着脊柱微创技术日益完善，如何减少手术创伤、维持术后脊柱的稳定性、避免邻椎病的发生是脊柱外科医生需要注意的问题。2016 年 10 月 ~2017 年 2 月，我们采用经皮椎间孔镜技术治疗 19 例 PRAF，报道如下。

1　临床资料与方法

1.1　一般资料

本组 19 例，男 12 例，女 7 例。年龄 23 ~ 55 岁，平均 32 岁。病程 10 d ~ 8 年，中位数 16 个月。均存在腰痛，伴单侧下肢根性疼痛。直腿抬高试验及加强试验阳性，椎体节段相应的下肢肌肉（髂腰肌、股四头肌、小腿三头肌等）肌力为Ⅲ ~ Ⅳ级，相应的皮节浅感觉异常。腰椎 DR 片、CT 及 MRI 检查提示均为单节段 PRAF，其中 L_3 节段 2 例，L_4 节段 7 例，L_5 节段 6 例，S_1 节段 4 例，均为病变偏一侧，影像学提示单侧神经根受压明显，硬膜囊受压不明显。

病例选择标准：①有典型单侧腰腿疼痛、麻木症状，并有明确的神经根受累表现；②影像学检查示均为椎体后缘骺环离断造成的相应节段神经受压。排除标准：①伴严重骨性椎管狭窄、腰椎滑脱和腰椎不稳，腰椎间盘突出症术后复发者；②有出血倾向、严重心脑血管疾病及精神抑郁焦虑者；③具有双侧症状和影像学检查示多节段发病者。

1.2　方法

俯卧位，穿刺部位在病变同侧，C 形臂 X 线机体表确定手术节段定位，并在病变节段下位椎体上关节突尖部至根部中上 1/3 位置作为穿刺靶点的定位线（图 1）。常规消毒、局部浸润麻醉。在 C 形臂 X 线引导下穿刺针进针穿刺至靶点位置，置入导丝，穿刺点皮肤做 7.0 mm 切口，沿导丝依次旋入 1 ~ 4 级逐级套管行软组织扩张。C 形臂 X 线透视确认套管前端正位于椎弓根连线，侧位于间盘后缘，用直径 3.0、7.5 mm 的环锯，磨削上关节突尖中部行关节突成形，然后置入工作通道。硬膜前间隙直视下用镜下环锯粉碎骨块后用髓核钳取出，尽可能切除椎体后缘离断后突的骨块，镜下观察神经根松解情况，观察到硬膜囊和神经根出现自主波动提示为神经根松解彻底。再微调工作通道，置入射频消融电极进入椎间盘内多点消融、电凝。镜下观察无活动性出血，神经根松弛和硬脊膜囊波动情况，退出内镜及工作通道，切口缝合 1 针，无菌敷料覆盖。

术后严密监测生命体征变化情况，观察患者手术切口渗血情况及双下肢活动、感觉情况；嘱患者行双下肢踝泵训练，防止双下肢深静脉血栓形成。术后当天患者即可佩戴腰围下床，第 2 天出院；嘱术后 1 个月内以侧身姿势起床及卧床休息为主，可短时站立行走，3 个月内避免久坐、跑跳、持重物，此后视恢复情况恢复正常工作及活动。

1.3　评价指标

术前、术后 24 h、术后 1 和 6 个月分别进行腰、腿痛视觉模拟评分（Visual Analogue Scale，VAS）和 Oswestry 功能障碍指数（Oswestry disability index，ODI）。术后半年按改良 Macnab 标准[4] 评估，优：症状消失，恢复正常工作和生活；良，偶有疼痛，能从事强度较低的工作；可：症状减轻，但仍有疼痛不能工作；差，有神经根受压表现，需要进一步手术治疗。

1.4　统计学处理

应用 SPSS19.0 进行统计学处理。正态分布的计量资料用均数 ± 标准差表示，术前后比较采用重复测量的方差分析，有差异采用 Bonferroni 法进行两两比较；计数资料采用 χ^2 检验。检验水准 $\alpha = 0.05$。

2　结果

术中均可见椎体后缘离断移位的骨块及终板，椎体缺损边缘明显的骨质硬化。手术时间 48 ~ 152 min，平均 86 min；术中出血量 40 ~ 150 ml，平均 80 ml；住院时间 2 ~ 14 d，平均 3.8 d。19 例随访 6 ~ 9 个月。腰、腿痛 VAS 评分和 ODI 术后 3 个时点与术前比较差异均有统计学意义（P 均 = 0.000）；腰痛 VAS 评分术后 24 h、1 个月、6 个月两两比较差异均无统计学意义（P 均 > 0.05）；腿痛 VAS 评分、ODI 术后 24 h 与术后 6 个月比较有统计学差异（P 均 < 0.05），术后 1 个月与术后 24 h 和 6 个月比较均无统计学意义（P 均 > 0.05），见表 1。术后 6 个月按改良 MacNab 标准评估疗效，12 例优，6 例良，1 例可，优良率 94.7%。1 例术后腰、腿痛症状缓解，但出现单侧臀部疼痛，疼痛 VAS 评分 3 分，考虑为穿刺过程中局部组织水肿压迫臀上皮神经，中药理疗、局部封闭等对症处理后症状消失。无手术器械断裂的事件发生，未发生硬脊膜撕裂、神经损伤及脑脊液漏等并发症。术后 6 个月门诊复查 DR 腰椎正侧位片及 MRI 腰椎，无复发性腰椎间盘突出症、腰椎失稳等情况。典型病例术前后影像学对比见图 2 ~ 6（同一病人）。

(C)1994-2020 China Academic Journal Electronic Publishing House. All rights reserved.　http://www.cnki.net

表 1　术前后腰、腿痛 VAS 评分和 ODI 比较($n=19$, $\bar{x}\pm s$)

组别	腰痛 VAS 评分(分)	腿痛 VAS 评分(分)	ODI(%)
术前①	6.3 ±1.5	7.6 ±2.1	48.9 ±12.8
术后 24 h②	2.8 ±2.3	3.4 ±1.4	25.7 ±9.0
术后 1 个月③	2.2 ±1.1	2.6 ±1.7	21.3 ±6.4
术后 6 个月④	2.1 ±1.2	1.8 ±0.9	16.5 ±3.2
F, P 值	99.741, 0.000	63.754, 0.000	84.338, 0.000
P_{1-2} 值	0.000	0.000	0.000
P_{1-3} 值	0.000	0.000	0.000
P_{1-4} 值	0.000	0.000	0.000
P_{2-3} 值	0.771	0.435	0.264
P_{2-4} 值	0.976	0.001	0.001
P_{3-4} 值	1.000	0.348	0.054

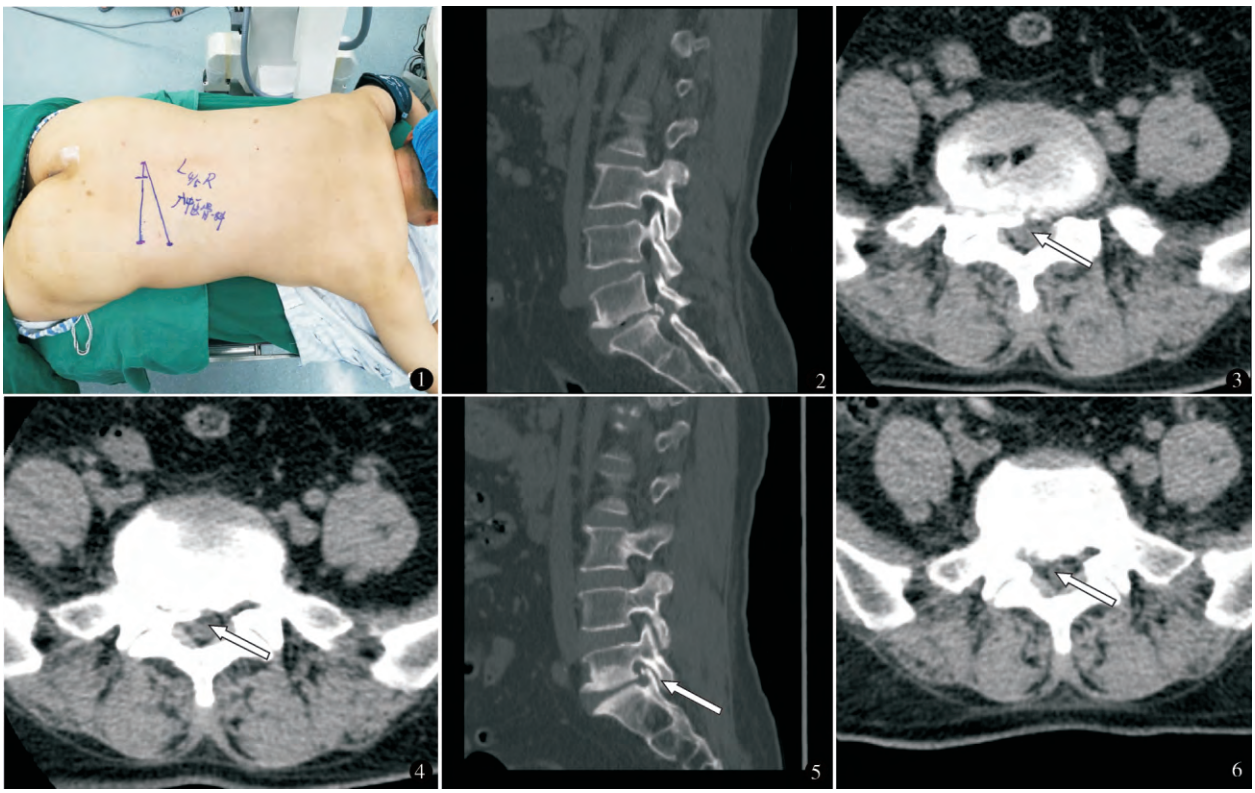

图 1　术前穿刺定位　图 2　腰椎 CT 矢状面示: S_1 椎体后见弧形不规则的骨密度影(漂浮的骺环组织) , S_1 椎体后缘有骨缺损区, L_5、S_1 终板见骨硬化　图 3, 4　腰椎 CT 横截面示 S_1 椎体后见类圆形的漂浮的骺环组织, S_1 椎体后缘有骨缺损区, 骺环组织压迫右侧 S1 神经根　图 5　腰椎 CT 矢状面示术前位于 S_1 椎体后的弧形不规则的骨密度影(漂浮的骺环组织) 已切除　图 6　腰椎 CT 横截面提示术前 S_1 椎体后的类圆形的漂浮骺环组织被切除, 减压右侧 S_1 神经通道

3　讨论

3.1　手术方式的选择及经皮椎间孔镜的优势

目前, PRAF 非手术治疗的适应证、方法和疗效报道很少, Chang 等[5] 报道 12 例 PRAF 保守治疗, 有一半的患者最后因骺环离断压迫症状不得不进行手术减压。大部分学者强调手术的重要性, 但由于 PRAF 相对少见和分类的多样性, 缺乏一致的手术策略, 存在不同的意见。传统治疗方式为开放手术, 虽能取得满意的神经减压效果, 但手术创伤大, 对腰椎正常组织结构及运动功能存在不可避免的破坏, 容易导致远期邻近节段退变加速、邻椎病的问题。随着脊柱微创技术日益完善和手术经验的积累, 我们认为经皮椎间孔镜同样适用于治疗 PRAF, 如镜下环锯和动力磨钻系统的使用, 已经能处理过去不能完成的特殊情况, 如骨性侧隐窝狭窄、复发及翻修手术等[6,7]。然而, 目前国内报道经皮椎间孔镜治疗 PRAF 较少, 杨林等[8] 将 TESSYS 技术与开放技

(C)1994-2020 China Academic Journal Electronic Publishing House. All rights reserved.　http://www.cnki.net

术比较，提出椎间孔镜更接近 PRAF 骨块的解剖位置，即硬膜前间隙，同时具有手术时间短、出血少、并发症少的优点，适合推广应用。Pan 等[9] 对经皮椎间孔镜手术测量血清 C 反应性蛋白、肌酸磷酸激酶等指标显示，其对开放手术造成的局部肌肉组织损伤较少，意味着患者更耐受此类手术，同时，与开放手术比较，术后并发症如持续节段性感觉缺失、感觉迟钝和硬膜撕裂等发生率更低。Jasper 等[10] 认为由于经皮椎间孔镜技术靶向穿刺理念、扩大椎间孔的手段和更智能的手术器械等固有特征，对神经根产生最小的医源性损害。本组患者腰、腿痛 VAS 评分和 ODI 术后 24 h、术后 1 个月和 6 个月与术前比较均有明显改善，患者腰、腿疼痛症状缓解，减轻并改善患者术前功能障碍的程度。术后 24 h、1 个月、6 个月腰痛 VAS 评分两两比较差异均无统计学意义（$P>0.05$）；腿痛 VAS 评分和 ODI 术后 1 个月与术后 24 h 和术后 6 个月比较无统计学差异（$P>0.05$），术后 24 h 与术后 6 个月比较有统计学差异（$P<0.05$），考虑由于受压责任神经的内在病损需要较长的恢复时间及术中不可避免地穿刺造成组织损伤，使患者仍有轻微的腰、腿痛不适。因此，我们主张术后 1 个月内以侧身姿势起床及卧床休息为主，可短时站立行走，3 个月内避免久坐、跑跳、持重物，此后视情况恢复正常工作及活动。经皮椎间孔镜技术的近期疗效是值得肯定的，但作为新生技术，仍缺乏长期的随访资料以证明其长期疗效。

3.2　手术注意事项

目前，经皮椎间孔镜技术具有多方面优势，但仍存在一些难以避免的问题，主要体现在其对手术器械、术者的技术操作要求高。PRAF 硬化强度大，相对容易发生器械的断折和脱落的风险。因此，若手术器械质量满足不了手术需要，容易引起医源性医疗事故。其次，经皮椎间孔镜技术学习曲线陡直，穿刺定位要求术者必须熟练掌握入路的解剖结构，通过多角度的二维平面头像在头脑中准确建立三维立体影像，具备较强的协调能力和操作能力，从而达到穿刺定位的高精确度，减少放射线对患者和医生的辐射量[11]。此外，根据骺环离断的位置不同，在上关节突成形的过程中，注意保留关节面，除锯除上关节突腹侧骨质外，必要时可锯除部分下位椎体后上缘及椎弓根部分骨质，以便工作套管位置的调整，有利于水平置入从而摘除漂浮的离断骺环。当减压完毕后，能观察到神经根随着心跳搏动，在台上检查患者术肢直腿抬高试验，不仅能让术者观察到神经根的活动，也能让患者观察到术前和术后的对比。此外，我们还用置入了射频消融电极入椎间盘内多点消融、电凝，不仅消除疼痛刺激物，而且为纤维环的愈合创造有利条件。射频电极可以消除破裂纤维环内生长的过敏神经末梢受体。同时，术中用盐水连续灌注可以冲出椎间盘中的有毒代谢物，防止术中电热凝血的副产物积累在椎间盘中[12]。

3.3　椎体后缘离断骺环切除的选择

关于椎体后缘骺环离断切除的选择一直有争议，这是由于这类疾病的病理学和病理解剖学特征仍有待深入探究。传统的观点认为创伤是 PRAF 的主要发病因素[13]，然而，腰骶部的慢性劳损很可能是导致成人出现症状的起始事件。由于它在成年人群中很少见，PRAF 的发病过程中混杂了其他疾病，包括后纵韧带钙化症、椎间盘钙化、椎体后缘骨赘的形成、终板炎、骨软骨瘤等。目前，仍没清楚离断骺环能否被重新吸收或者引起更广泛的骨化，学者一方面担心微创手术具有对骺环离断骨块减压不充分的缺点，分离的骨碎片产生的压迫症状更严重，不完全减压不足以解除其对神经的动态压迫和椎管侵占[14]；另一方面，亦有不少学者[15~17]认为椎体后缘离断症椎体后方的稳定骨片，如不引起椎管狭窄和神经根的压迫，无须完全去除，尽可能保持更多的后柱复合结构和未破裂的椎间盘组织，可更好地维持脊柱的稳定性。我们认为切除离断骺环并不总是必要的，不干涉固定的骺环，但漂浮的一定要被切除。典型的急性坐骨神经痛的主要引起原因似乎是突出的椎间盘而不是骨性碎片。Akhaddar 等[18] 认为漂浮的离断骺环头部和尾部的移动以及尖锐的上翘骨性结构容易损害神经。

自 Epstein 等[19] 和 Takata 等[20] 提出 PRAF 的初步分型后，目前业界对此也有一些新的观点，Bae 等[21] 根据离断骺环的大小和位置分为：小中央型、小外侧型、大单侧型、大中央型、大双侧型，认为病灶在下位椎体上终板容易造成横向性凹陷狭窄，更容易压迫神经根，手术策略应切除下位椎体上终板的大面积 PRAF，而面对上位椎体下终板的 PRAF 并不总是需要切除减压。以上分型形成了一些初步的共识，但对于 PRAF 离断骺环切除的选择尚需要更多的远期疗效证据支持。同时，由于 PRAF 在其发病过程中混杂了其他疾病，Akhaddar 等[18] 认为提高 MRI 的敏感性和特异性有很大的发展空间。

总体来说，经皮椎间孔镜治疗腰椎间盘突出症合并 PRAF 的近期疗效满意。尽管目前无法确定哪种治疗方式是治疗此病的最佳方式，但本研究结论具有一定的临床借鉴价值。

参考文献

1　Chang CH, Lee ZL, Chen WJ, et al. Clinical significance of ring apophysis fracture in adolescent lumbar disc herniation. Spine,

(C)1994-2020 China Academic Journal Electronic Publishing House. All rights reserved.　http://www.cnki.net

2008,33(16):1750 – 1754.
2 Farrokhi MR, Masoudi MS. Slipped vertebral epiphysis (report of 2 cases). J Res Med Sci,2009,14(1):63 – 66.
3 Matsumoto M, Watanabe K, Tuji T, et al. Microendoscopic discectomy for lumbar disc herniation with bony fragment due to apophyseal separation. Minim Invasive Neurosurg,2007,50:335 – 339.
4 Macnab I. Nagative disc exporation. An analysis of the causes of nerve-root involvement in sixty-eight patients. J Bone Joint Surg Am, 1971,53(5):891 – 903.
5 Chang CH, Lee ZL, Chen WJ, et al. Clinical significance of ring apophysis fracture in adolescent lumbar disc herniation. Spine, 2008,33(16):1750 – 1754.
6 张德辉,李运芝,张智慧,等. 椎间孔镜治疗有典型根性症状的腰椎手术失败综合征. 中国微创外科杂志,2014,14(7):647 – 649.
7 黄保华,陈远明,周先明,等. 经椎间孔经皮内镜治疗复发性腰椎间盘突出症. 中国微创外科杂志,2016,16(9):820 – 823,832.
8 杨 林,鹿洪辉. TESSYS 技术与开放手术在治疗腰椎椎体后缘离断症中的疗效及安全性比较. 实用医学杂志,2015,31(12):1968 – 1970.
9 Pan Z, Ha Y, Yi S, et al. Efficacy of transforaminal endoscopic spine system (TESSYS) technique in treating lumbar disc herniation. Med Sci Monit,2016,22:530 – 539.
10 Jasper GP, Francisco GM, Aghion D, et al. Technical considerations in transforaminal endoscopic discectomy with foraminoplasty for the treatment of spondylolisthesis: Case report. Clin Neurol Neurosurg,2014,119(4):84 – 87.
11 张兴平,李盛华,主编. 微创骨科学. 北京:中国中医药出版社,2016. 225.
12 Wang Y, Zhang W, An J, et al. Evaluation of transforaminal endoscopic discectomy in treatment of obese patients with lumbar disc herniation. Med Sci Monit,2016,22:2513 – 2519.
13 Wu XY, Ma W. Posterior lumbar ring apophysis fracture. Orthop Surg, 2011,3(1):72 – 77.
14 Wu X, Ma W, Du H, et al. A review of current treatment of lumbar posterior ring apophysis fracture with lumbar disc herniation. Eur Spine J, 2013,22(3):475 – 488.
15 袁振超,黄保华,黄民锋,等. 显微椎间盘镜下精确减压法治疗椎体后缘离断症. 中国内镜杂志,2013,19(5):503 – 506.
16 黄保华,袁振超,周先明,等. 腰椎椎体后缘离断症两种不同的手术方法疗效比较. 中国内镜杂志,2015,21(1):42 – 45.
17 Yen CH, Chan SK, Ho YF, et al. Posterior lumbar apophyseal ring fractures in adolescents: a report of four cases. J Orthop Surg,2009, 17(1):85 – 89.
18 Akhaddar A, Belfquih H, Oukabli M, et al. Posterior ring apophysis separation combined with lumbar disc herniation in adults: a 10-year experience in the surgical management of 87 cases. J Neurosurg Spine,2011,14(4):475 – 483.
19 Epstein NE, Epstein JA, Mauri T. Treatment of fractures of the vertebral limbus and spinal stenosis in five adolescents and five adults. Neurosurgery,1989,24(4):595 – 604.
20 Takata K, Inoue S, Takahashi K, et al. Fracture of the posterior margin of a lumbar vertebral body. J Bone Joint Surg Am,1988,70 (4):589 – 594.
21 Bae JS, Rhee WT, Kim WJ, et al. Clinical and radiologic analysis of posterior apophyseal ring separation associated with lumbar disc herniation. J Korean Neurosurg Soc,2013,53(3):145 – 149.

(收稿日期:2017 – 07 – 23)
(修回日期:2018 – 02 – 22)
(责任编辑:李贺琼)

(上接第 606 页)

参考文献

1 张涤生. 肢体淋巴水肿的诊断和治疗. 组织工程和重建外科杂志,2006,2(5):241 – 244.
2 亓发芝,杨燕文,顾建英,等. 负压抽吸法治疗肢体淋巴水肿的远期疗效析. 中国临床医学,2008,15(1):89 – 91.
3 White PF. The changing role of non-opioid analgesic techniques in the management of post operative pain. Anesth Analg,2005,11(7): 5 – 22.
4 Wasternack C,Hause B. Jasmonates: biosynthesis,perception,signal transduction and action in plant stress response, growth and development. An update to the 2007 review in Annals of Botany. Ann Bot,2013,11(6):1021 – 1058.
5 Homon ML. Application of multimodal anesthesia/analgesia in complex of anesthesiological support of reconstructive operations, performed on the lower extremity arteries. Klin Khir,2014(9):48 – 50.
6 Raines S,Hedlund C,Franzon M,et al. Ropivacaine for continuous wound infusion for postoperative pain management: a systematic review and meta-analysis of randomized controlled trials. Eur Surg Res,2013,53(1 – 4):43 – 60.
7 Albuquerque VB, Ferreira GT, Fonseca MW, et al. Effects of ropivacaine combined with morphine at 0.15 and 0.2 mg kg^{-1} in bitches undergoing epidural anesthesia. Acta Cirurgica Brasileira, 2015,30(3):222 – 238.
8 陈 功,文立明,翁 浩. 不同配置的膨胀液对全麻下腔镜甲状腺手术的影响. 山西医科大学学报,2010,41(12):1069 – 1070.
9 Budharapu A,Sinha R,Uppada UK,et al. Ropivacaine: a new local anaesthetic agent in maxillofacial surgery. Br J Oral Maxillofac Surg, 2015,53(5):451 – 454.
10 盛崴宣,关 雷. 罗哌卡因与氟比洛芬酯用于淋巴静脉吻合术后镇痛效果的比较. 中国微创外科杂志,2017,17(3):245 – 248.
11 黄晓晨,费海涛,胡 丹,等. 全膝关节置换术后关节腔内连续与单次给药的镇痛效果观察. 临床麻醉学杂志,2016,32(11):1131 – 1132.

(收稿日期:2017 – 10 – 09)
(修回日期:2018 – 02 – 27)
(责任编辑:王惠群)

(C)1994-2020 China Academic Journal Electronic Publishing House. All rights reserved. http://www.cnki.net