# 载链霉素硫酸钙人工骨椎间孔镜下植入联合经皮置钉治疗腰椎结核

https://doi.org/10.3969/j.issn.2095-4344.2358
投稿日期：2020-02-17
送审日期：2020-02-26
采用日期：2020-03-25
在线日期：2020-08-20
中图分类号：
R459.9；R318.08；R681.2
文章编号：
2095-4344(2021)04-00493-06
文献标识码：A

付拴虎[1]，秦 凯[2]，卢大汉[1]，覃海飚[1]，谷 金[1]，陈勇喜[1]，覃浩然[1]，韦家鼎[1]，伍 亮[1]，宋泉生[1]

**文章快速阅读：**

文章特点—

△通过后外侧入路椎间孔镜下病灶清除后将载链霉素硫酸钙人工骨放置在椎间隙处，同时后路行经皮椎弓根螺钉内固定治疗腰椎结核，证实硫酸钙载药的临床效果，同时评估它的安全性及有效性。

微创：椎间孔镜下病灶清除后椎间隙植入载链霉素硫酸钙人工骨联合后路经皮椎弓根螺钉治疗腰椎结核

*vs.*

开放：前后联合入路下病灶清除植骨融合内固定或后路病灶清除植骨融合内固定

对比指标：
(1) 血沉、C- 反应蛋白水平；
(2)Cobb 角；
(3) 目测类比评分、腰椎 JOA 评分与 Oswestry 功能障碍指数评分。

**文题释义：**

**脊柱结核：**占结核病的5%-10%，是一种常见的骨关节结核病，在发生的骨关节结核病中占首位，约50%，其中以腰椎发生率最高。结核杆菌侵犯脊柱后，典型的脊柱结核在影像学上可表现为椎间隙变窄、消失，椎体骨质破坏，死骨形成及椎旁脓肿存在，严重者导致后凸畸形、压迫脊髓神经，导致神经功能障碍，甚至截瘫，严重影响患者生活质量及身心健康。

**载结核药物硫酸钙人工骨性能：**相关动物模型实验证实，载结核药物硫酸钙人工骨可缓慢、持久地释放结核药物，增加局部药物浓度，同时由于硫酸钙人工骨的特殊性，其又可以诱导成骨细胞活跃，修复病灶局部骨缺损，达到骨性融合的目的。

**摘要**

**背景：**相关骨结核动物模型实验显示，通过硫酸钙人工骨载药可缓慢、持久地释放抗结核药物，增加局部药物浓度，同时其还可修复病灶局部骨缺损，促进骨性融合。

**目的：**评价椎间孔镜下病灶清除后椎间隙植入载链霉素硫酸钙人工骨联合后路经皮椎弓根螺钉治疗腰椎结核的安全性及有效性。

**方法：**选择2016年7月至2019年6月广西中医药大学第一附属医院收治的28例腰椎结核患者，其中男10例，女18例，年龄36-69岁，试验组12例接受椎间孔镜下病灶清除后椎间隙植入载链霉素硫酸钙人工骨联合后路经皮椎弓根螺钉内固定治疗，对照组16例接受前后联合入路下病灶清除植骨融合内固定或后路病灶清除植骨融合内固定治疗，记录手术时间、术中出血量与住院时间。术后3个月及末次随访时，对比两组血沉、C-反应蛋白水平及Cobb角、目测类比评分、腰椎JOA评分与Oswestry功能障碍指数评分。试验获得广西中医药大学第一附属医院理委员会批准。

**结果与结论：**①试验组手术时间、术中出血量与住院时间均少于对照组($P < 0.05$)；②两组术后3个月及末次随访的血沉、C-反应蛋白水平低于术前($P < 0.05$)，试验组术后3个月的血沉、C-反应蛋白水平低于对照组($P < 0.05$)；③两组术后3个月及末次随访的目测类比评分、Oswestry功能障碍指数评分低于术前($P < 0.05$)，腰椎JOA评分均高于术前($P < 0.05$)；试验组术后3个月的目测类比评分低于对照组($P < 0.05$)；④两组术后的Cobb角均有丢失现象，两组间比较差异无显著性意义($P > 0.05$)；⑤结果表明相比传统手术行后路、前后联合入路治疗腰椎结核，后外侧椎间孔镜下植入载链霉素硫酸钙人工骨联合后路经皮椎弓根螺钉内固定治疗腰椎结核同样可以达到满意的临床效果，同时又具有创伤小、恢复快等优势。

**关键词：**骨；材料；人工骨；内固定；结核；椎间孔镜；经皮钉；腰椎结核

## Lumbar spinal tuberculosis implanted with artificial bone with streptomycin sulfate and percutaneous pedicle screw under transforaminal endoscopy

**Fu Shuanhu[1], Qin Kai[2], Lu Dahan[1], Qin Haibiao[1], Gu Jin[1], Chen Yongxi[1], Qin Haoran[1], Wei Jiading[1], Wu Liang[1], Song Quansheng[1]**
[1]First Affiliated Hospital of Guangxi University of Chinese Medicine, Nanning 530023, Guangxi Zhuang Autonomous Region, China; [2]People's Hospital of Shangrao County, Shangrao 334100, Jiangxi Province, China

[1] 广西中医药大学第一附属医院，广西壮族自治区南宁市 530023；[2] 江西省上饶县人民医院，江西省上饶市 334100
**第一作者：**付拴虎，男，1986 年生，河南省辉县市人，汉族，硕士，主治医师，主要从事脊柱脊髓相关疾病的中西医结合诊疗研究。
**并列第一作者：**秦凯，男，1982 年生，江西省上饶市人，汉族，硕士，副主任医师，主要从事脊柱及四肢创伤的中西医结合诊疗研究。
**并列第一作者：**卢大汉，男，1980 年生，广西壮族自治区桂平市人，汉族，硕士，主治医师，主要从事脊柱脊髓相关疾病的中西医结合诊疗研究。
**通讯作者：**覃海飚，主任医师，硕士生导师，广西中医药大学第一附属医院，广西壮族自治区南宁市 530023
https://orcid.org/0000-0003-0960-9077 ( 付拴虎 )

**引用本文：**付拴虎，秦凯，卢大汉，覃海飚，谷金，陈勇喜，覃浩然，韦家鼎，伍亮，宋泉生 . 载链霉素硫酸钙人工骨椎间孔镜下植入联合经皮置钉治疗腰椎结核 [J]. 中国组织工程研究，2021，25(4):493-498.



(C)1994-2020 China Academic Journal Electronic Publishing House. All rights reserved. http://www.cnki.net

Fu Shuanhu, Master, Attending physician, First Affiliated Hospital of Guangxi University of Chinese Medicine, Nanning 530023, Guangxi Zhuang Autonomous Region, China
Qin Kai, Master, Associate chief physician, People's Hospital of Shangrao County, Shangrao 334100, Jiangxi Province, China
Lu Dahan, Master, Attending physician, First Affiliated Hospital of Guangxi University of Chinese Medicine, Nanning 530023, Guangxi Zhuang Autonomous Region, China
Fu Shuanhu, Qin Kai, and Lu Dahan contributed equally to this paper.
**Corresponding author:** Qin Haibiao, Chief physician, Master's supervisor, First Affiliated Hospital of Guangxi University of Chinese Medicine, Nanning 530023, Guangxi Zhuang Autonomous Region, China

## Abstract

**BACKGROUND:** Animal model experiments on bone tuberculosis showed that calcium sulfate artificial bone loading could slowly and permanently release anti-tuberculosis drugs, increase local drug concentration, and repair local bone defects and promote bone fusion.
**OBJECTIVE:** To evaluate the safety and efficacy of implantation of artificial bone with streptomycin sulfate and posterior percutaneous pedicle screw in the treatment of lumbar tuberculosis under transforaminal endoscopy after removal of lesions.
**METHODS:** Twenty-eight patients with lumbar spinal tuberculosis who were treated in the First Affiliated Hospital of Guangxi University of Chinese Medicine from July 2016 to June 2019 were selected, including 10 males and 18 females, at the age of 36–69 years. Twelve patients in the experimental group received implantation of artificial bone with streptomycin sulfate and posterior percutaneous pedicle screw under transforaminal endoscopy after removal of lesions. Sixteen patients in the control group received bone graft fusion and internal fixation under anterior and posterior combined approach or bone graft fusion and internal fixation after posterior approach. Operation time, intraoperative blood loss, and hospital stay were recorded. At 3 months postoperatively and at the last follow-up, erythrocyte precipitation, C-reactive protein level and Cobb angle, visual analogue scale score, lumbar Japanese Orthopaedic Association score and Oswestry disability index score were compared between the two groups. The experiment was approved by the Ethics Committee of First Affiliated Hospital of Guangxi University of Chinese Medicine.
**RESULTS AND CONCLUSION:** (1) The operation time, intraoperative blood loss and hospital stay in the experimental group were all less than those in the control group ($P < 0.05$). (2) The erythrocyte sedimentation rate and C-reactive protein levels at 3 months after surgery and at the last follow-up in both groups were lower than those before surgery ($P < 0.05$), while those in the experimental group were lower than those in the control group ($P < 0.05$). (3) Visual analogue scale scores and Oswestry disability index scores of both groups were lower 3 months after surgery and at the last follow-up than those before surgery ($P < 0.05$), and lumbar Japanese Orthopaedic Association score was higher than that before surgery ($P < 0.05$). The visual analogue scale score of the experimental group 3 months after operation was lower than that of the control group ($P < 0.05$). (4) Postoperative Cobb angle was lost in both groups, and there was no significant difference between the two groups ($P > 0.05$). (5) The results show that compared with the traditional posterior approach and combined anterior and posterior approaches in the treatment of lumbar tuberculosis, posterior lateral foramen endoscopic implantation of artificial bone with streptomycin sulfate combined with posterior percutaneous pedicle screw fixation can also achieve satisfactory clinical effect, and has the advantages of small trauma and rapid recovery.
**Key words:** bone; material; artificial bone; internal fixation; tuberculosis; transforaminal endoscopy; percutaneous screw; lumbar spinal tuberculosis

***How to cite this article:*** *FU SH, QIN K, LU DH, QIN HB, GU J, CHEN YX, QIN HR, WEI JD, WU L, SONG QS. Lumbar spinal tuberculosis implanted with artificial bone with streptomycin sulfate and percutaneous pedicle screw under transforaminal endoscopy. Zhongguo Zuzhi Gongcheng Yanjiu. 2021;25(4):493-498.*

## 0 引言 Introduction

脊柱结核占结核病的 5%–10%，是一种常见的骨关节结核病，在发生的骨关节结核病中占首位，约 50%，其中以腰椎发生率最高。结核杆菌侵犯脊柱后，典型的脊柱结核在影像学上可表现为椎间隙变窄、消失，椎体骨质破坏，死骨形成及椎旁脓肿存在 [1]，严重者导致后凸畸形、压迫脊髓神经，神经功能障碍，甚至截瘫，严重影响患者生活质量及身心健康 [2]。目前对于诊断为脊柱结核的患者，可先行正规系统的四联抗结核药物治疗，如果有手术指征的患者建议尽早行手术治疗。现公认手术的方案选择需要达到病灶清除及重建脊柱稳定性的目的，依据病情需要可行椎管减压及矫正畸形 [3-6]。然而清除病灶后如果局部可以放置一种载药的人工缓释材料，持久、有效释放结核药物，增加病灶局部的药物浓度，可能会起到高效、快速杀灭结核杆菌的作用。依据现有文献报道，硫酸钙人工骨载药可以在动物模型上起到一定效果 [7-8]，然而目前中国只有个别文献报道将硫酸钙载结核药物临床用于治疗脊柱结核的病例 [9]。因此，作者所在团队通过后外侧入路椎间孔镜下病灶清除后将载链霉素硫酸钙人工骨放置在椎间隙处，同时后路行经皮椎弓根螺钉内固定治疗腰椎结核，证实硫酸钙载药的临床效果，同时评估它的安全性及有效性。

## 1 对象和方法 Subjects and methods

1.1 设计 回顾性病例对比分析。

1.2 时间及地点 于 2016 年 7 月至 2019 年 6 月在广西中医药大学第一附属医院东葛院区骨科及仙葫院区骨一科完成。

1.3 对象 选择 2016 年 7 月至 2019 年 6 月广西中医药大学第一附属医院收治的腰椎结核患者 28 例，其中男 10 例，女 18 例；年龄 36–69 岁，平均 (49.59±8.70) 岁；$L_1$–$L_2$ 节段 2 例，$L_2$–$L_3$ 节段 4 例，$L_3$–$L_4$ 节段 8 例，$L_4$–$L_5$ 节段 9 例，$L_5$–$S_1$ 节段 5 例；随访时间 3–5 个月，平均 (3.39±0.63) 个月。

根据手术的方式选择将 28 例患者分为试验组 12 例 ( 椎间孔镜下病灶清除后椎间隙植入载链霉素硫酸钙人工骨联合后路经皮椎弓根螺钉内固定治疗 ) 和对照组 16 例 ( 前后联合入路下病灶清除植骨融合内固定治疗 10 例，后路病灶清除植骨融合内固定治疗 6 例 )。脊髓神经功能按美国脊柱损伤协会 (american spinal injury association，ASIA) 分级，试验组 C 级 1 例，D 级 8 例，E 级 3 例；对照组 C 级 2 例，D 级 10 例，E 级 4 例。试验获得广西中医药大学第一附属医院理委员会批准。

**纳入标准：**①通过临床症状、体征、影像学及检验结果诊断为脊柱结核的患者；②经四联抗结核药物治疗至少 2 周；③结核病灶局限在腰椎；④对治疗知情同意者。

**排除标椎：**①严重心肺脑等重要脏器病变患者；②结核病灶在颈椎、胸椎的患者；③合并肺结核并处于活动期的患者；④结核病灶侵犯 3 个椎间隙的患者。

1.4 材料 载药载体材料见**表 1**。

1.5 治疗方法

1.5.1 术前准备 明确诊断后，两组术前均规律使用四联抗结核药物治疗至少 2 周：异烟肼 [300 mg/( 次 •d)，晨起顿服 ]、


(C)1994-2020 China Academic Journal Electronic Publishing House. All rights reserved. http://www.cnki.net

表 1 | 硫酸钙人工骨粉介绍
Table 1 | Introduction of calcium sulfate artificial bone powder

| 项目 | 硫酸钙人工骨粉 |
|---|---|
| 生产厂家 | 英国百赛公司 |
| 批准文号 | 国食药监械 ( 进 ) 字 2014 第 3463627 号 |
| 组成成分 | 以钙离子为主要成分的无机盐 |
| 理化性能 | 可与人体骨相符，促进骨质的再生，分解后成为人体中常见的组分，具有高度生物相容性、可塑性 |
| 适应证 | ①用于填补与骨结构稳定性无关的骨缺损或缝隙；②可填充到骨空腔或缺损部位内 ( 如长骨、四肢、脊柱和骨盆 )；③骨移植代用品合成膏状物可进行注射，以数字方式填充到骨空腔，在填充处进行治疗，也可以填充到骨缺损部位，形成坚固的植入物；④为骨愈合时提供一种可吸收或取代的骨移植替代物 |
| 不良反应 | 可能导致脂肪栓塞、过敏反应，引起巨噬细胞和纤维原细胞的组织学反应；可能引起血肿、伤口引流、骨折、感染等伤口并发症 |

利福平 [450 mg/( 次 •d)，晨起顿服 ]、乙胺丁醇 [750 mg/( 次 •d)，晨起顿服 ]、吡嗪酰胺 [1 500 mg/( 次 •d)，晨起顿服 ] 或注射用硫酸链霉素 [0.75 g/( 次 •d)，肌注 ]，同时嘱患者加强营养，定期监测血常规、肝肾功能、C- 反应蛋白、血沉等指标。当患者身体情况允许及肝肾功能基本正常、血沉小于 40 mm/h 时行手术治疗。

1.5.2 手术方法

**试验组：**患者全麻下取俯卧位，C 臂机透视下定位需要置钉椎体两侧椎弓根即“眼睛”，确定椎弓根的开口部位，在皮肤上用标记笔作出标记，同时在病变椎间隙较重一侧，于棘突正中线旁开 12−14 cm 做一标记 ( 孔镜置入点 )。常规消毒铺巾，在皮肤标记处分别做长约 1.5 cm 纵形切口，依次切开，C 型臂引导下于“眼睛”外上象限左侧 10 点、右侧 2 点方向为椎弓根入点拧入长尾可折 U 形空心椎弓根钉 [10]。透视下从孔镜置入标记点置入穿刺针，针尖正位位于椎弓根内缘，侧位位于椎体后半部，通过穿刺针插入导丝，退出穿刺针。在穿刺点做 0.7 cm 皮肤切口，沿导丝逐级放入可扩张套管，依次用环锯去除小关节突腹侧和上部，扩大椎间孔，放入工作套管，置入椎间孔镜，将常规使用的冲洗液中配入 5 g 注射用链霉素，用髓核钳或激光射频进行椎间盘纤维环和髓核切除并清理结核病灶，尽量清除干酪样坏死、肉芽等组织，用 20 mL 注射器连接穿刺针抽出残余的冲洗液，将调配好的载链霉素硫酸钙人工骨粉 [ 使用英国百赛公司生产的可吸收硫酸钙人工骨粉 5 mL( 批号：05/18-G167)] 倒入无菌的混合用容器中，加 3 mL 注射用水，浸泡 1 min，将注射用硫酸链霉素 5 g 加入混合物中，均匀搅拌直至糊状形成 ( 约 30 s)，用 20 mL 注射器抽取糊状时的载链霉素硫酸钙人工骨粉，通过孔镜工作套管植入病变椎间隙，透视见位置良好后，退出孔镜装置。将预弯好的连接棒通过 U 形空心钉尾部置入。缝合各手术切口，无需留置引流管。

**对照组：**前后联合入路下病灶清除植骨融合内固定及后路病灶清除植骨融合内固定术式参照李代君等 [11] 研究进行。①前后联合入路下病灶清除植骨融合内固定：根据病椎节段进行后正中切口，确认病变椎体在其相邻上下椎体，置入椎弓根螺钉，使用钉棒系统加压或者撑开矫正脊柱后凸畸形，冲洗伤口留置引流管。前路选取侧卧位，在肾切口进入腹膜后间隙，选择倒“八”字形切口腹膜外入路；暴露病变椎体，清除椎旁脓肿、死骨以及坏死物质，刮除病灶周围硬化骨及清除椎旁脓液，进行彻底减压，在病变椎体间截取适当钛网植骨支撑，椎间隙植入链霉素。②后路下病灶清除植骨融合内固定：经后路横突间膜入路行病灶清除、椎间钛网植骨融合及椎弓根螺钉内固定，椎间隙植入链霉素。缝合各手术切口，留置引流管。

1.5.3 术后处理　两组术后均予中心吸氧、心电监测、指脉氧监测 24 h，积极使用抗生素 3−5 d 预防切口感染，同时继续使用四联抗结核药物治疗约 18 个月。每周复查复查肝肾功能、血常规、血沉，住院期间复查腰椎 DR、CT，以后每 3 个月至门诊复查 DR、CT、MRI，了解骨性融合情况、内固定装置是否断裂、松动及局部病灶情况。对照组术后 3−5 d 依据切口引流量 <50 mL/24 h 拔除引流管，拔除引流管后嘱患者佩戴腰围下床活动，术后 2 周拆线。试验组由于所有手术切口较小、术中出血较少，不需留置引流管，术后第 2 天鼓励患者佩戴腰围下床活动，术后 10 d 拆线。

1.6 主要观察指标　记录所有患者的性别、年龄、血沉、C- 反应蛋白、手术时间、术中出血量及住院时间。术前、术后即刻及末次随访时，通过 DR 资料测量 Cobb 角。术后、术后 3 个月及末次随访时，对比两组目测类比评分、日本骨科协会评估治疗分数 (JOA)、Oswestry 功能障碍指数问卷表评分及美国脊柱损伤协会 (ASIA) 分级。

目测类比评分 0−10 分，分数越高代表疼痛程度越明显。JOA 评分 0−29 分，分数越低代表功能障碍越明显。Oswestry 功能障碍指数评分 0%−100%，分数越高代表功能障碍越明显。ASIA 分级：A 级，完全性损害，在骶段 $S_4$−$S_5$ 无任何感觉和运动功能保留；B 级，不完全性损害，在神经平面以下包括 $S_4$−$S_5$ 存在感觉功能，但无运动功能；C 级，不完全性损害，在神经平面以下存在运动功能，且平面以下至少一半以上的关键肌肌力小于 3 级；D 级，不完全性损害，在神经平面以下存在运动功能，且平面以下至少一半以上的关键肌肌力大于或等于 3 级；E 级，正常，感觉和运动功能正常。

1.7 统计学分析　通过 SPSS 20.0 进行相关数据分析处理，计数资料采用频数表示，采用 $x^2$ 检验或 Fisher 确切概率法分析；计量资料采用 $\bar{x}\pm s$ 表示，采用 $t$ 检验或方差检验分析，组间比较采用单因素方差分析，$P < 0.05$ 为差异有显著性意义。

## 2 结果 Results

2.1 参与者数量分析　28 例患者均进入结果分析。

2.2 试验流程　见**图 1**。

2.3 两组基线资料比较　两组年龄、性别、血沉、C- 反应蛋白、Cobb 角比较差异无显著性意义 ($P > 0.05$)，见**表 2**。

2.4 手术情况　28 例患者均顺利完成手术，术中及术后未见脊髓及神经损伤等严重并发症发生。术后对照组中有 1 例前后联合入路患者手术切口愈合不佳，1 例患者手术切口感染，予负压引流装置处理后手术切口愈合。


(C)1994-2020 China Academic Journal Electronic Publishing House. All rights reserved. http://www.cnki.net

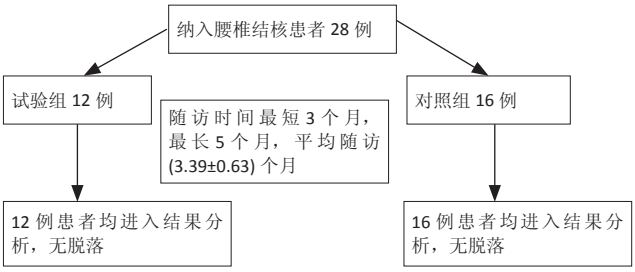


**图 1 | 试验流程**

**Figure 1 | Trial flow chart**

**表 2 | 两组术前一般资料比较**

**Table 2 | Comparison of preoperative general data in both groups**

| 组别 | *n* | 年龄 ($\bar{x}$±*s*，岁) | 男 / 女 (*n*) | 血沉 ($\bar{x}$±*s*，mm/h) | C- 反应蛋白 ($\bar{x}$±*s*，mg/L) | Cobb 角 ($\bar{x}$±*s*，°) |
|---|---|---|---|---|---|---|
| 试验组 | 12 | 51.36±8.74 | 4/8 | 37.57±2.50 | 29.79±3.83 | 25.21±1.81 |
| 对照组 | 16 | 47.78±9.34 | 6/10 | 37.56±1.79 | 28.50±3.59 | 26.33±1.61 |
| *P* 值 | | 0.278 | 1.000 | 0.983 | 0.336 | 0.074 |

试验组手术时间、术中出血量与住院时间均少于对照组 ($P < 0.05$)，见**表 3**。

**表 3 | 两组手术时间、术中出血量、住院时间对比情况** ($\bar{x}$±*s*)

**Table 3 | Comparison of operation time, intraoperative blood loss and hospital stay between the two groups**

| 组别 | *n* | 手术时间 (min) | 术中出血量 (mL) | 住院时间 (d) |
|---|---|---|---|---|
| 试验组 | 12 | 184.64±18.65 | 155.72±24.09 | 12.93±1.27 |
| 对照组 | 16 | 251.67±14.25 | 905.56±295.99 | 16.89±2.63 |
| *P* 值 | | 0.000 | 0.000 | 0.000 |

2.5 两组随访中 ASIA 分级与血沉、C- 反应蛋白水平比较 随访过程中，试验组有 9 例 ASIA 分级达到 E 级，对照组有 12 例 ASIA 分级达到 E 级，组间比较差异无显著性意义 ($P > 0.05$)。

两组术后随访过程中的血沉、C- 反应蛋白水平均低于术前 ($P < 0.05$)；试验组术后 3 个月的血沉、C- 反应蛋白水平低于对照组 ($P$=0.000，0.004)，两组间末次随访的血沉、C- 反应蛋白水平比较差异无显著性意义 ($P$=0.674，$P$=0.288)，见**表 4**。

2.6 两组随访中相关评分比较 两组术后随访过程中的目测类比评分、JOA 评分、Oswestry 功能障碍指数评分均较术前明显改善 ($P < 0.05$)；试验组术后 3 个月的目测类比评分低于对照组 ($P$=0.016)；两组间术后 3 个月的 JOA 评分、Oswestry 功能障碍指数评分比较差异无显著性意义 ($P > 0.05$)，两组间末次随访的目测类比评分、JOA 评分、Oswestry 功能障碍指数评分比较差异无显著性意义 ($P > 0.05$)，见**表 5**。

2.7 两组随访中 Cobb 角比较 两组术后复查 DR 均提示后凸畸形有不同程度纠正，硫酸钙人工骨物质填充在位，内固定位置牢固、无偏移；术后 3 个月复查 DR 见 Cobb 角与术后首次复查对比未见明显改变，硫酸钙人工骨物质显影模糊或消失，随访过程中两组 Cobb 角有丢失现象，两组间术后即刻、末次随访时 Cobb 角比较差异无显著性意义 ($P > 0.05$)，见**表 6**。

**表 6 | 两组术前、术后及终末随访时 Cobb 角对比情况** ($\bar{x}$±*s*，°)

**Table 6 | Comparison of Cobb angle between the two groups before and after surgery and in the last follow-up**

| 组别 | *n* | 术前 | 术后即刻 | 末次随访 |
|---|---|---|---|---|
| 试验组 | 12 | 25.21±1.81 | 10.94±0.73[a] | 11.64±0.74[a] |
| 对照组 | 16 | 26.33±1.61 | 10.86±0.77[a] | 11.78±0.73[a] |
| *P* 值 | | 0.074 | 0.745 | 0.612 |

表注：与术前比较，[a]$P < 0.05$

2.8 材料生物相容性 两组随访过程中未发现因植入植骨材料及内固定物而出现的排斥反应、过敏反应、感染、血肿等不良反应。

2.9 典型病例 60 岁女性因反复腰痛伴活动受限 3 周入院，入院后 DR、CT、MRI 检查显示 $L_{3/4}$ 椎间隙变窄，行椎间孔镜

**表 4 | 两组手术前后血沉和 C- 反应蛋白水平对比情况** ($\bar{x}$±*s*)

**Table 4 | Comparison of erythrocyte sedimentation rate and C-reactive protein levels between the two groups before and after surgery**

| 组别 | *n* | 术前 | | 术后 3 个月 | | 末次随访 | |
|---|---|---|---|---|---|---|---|
| | | 血沉 (mm/h) | C- 反应蛋白 (mg/L) | 血沉 (mm/h) | C- 反应蛋白 (mg/L) | 血沉 (mm/h) | C- 反应蛋白 (mg/L) |
| 试验组 | 12 | 37.57±2.50 | 29.79±3.83 | 12.00±1.47[a] | 4.07±0.92[a] | 7.29±1.86[a] | 2.43±0.65[a] |
| 对照组 | 16 | 37.56±1.79 | 28.50±3.59 | 15.06±1.35[a] | 5.11±0.96[a] | 7.56±1.72[a] | 2.67±0.59[a] |
| *P* 值 | | 0.983 | 0.336 | 0.000 | 0.004 | 0.674 | 0.288 |

表注：与术前比较，[a]$P < 0.05$

**表 5 | 两组手术前后目测类比评分、JOA 评分、Oswestry 功能障碍指数评分对比情况** ($\bar{x}$±*s*)

**Table 5 | Comparison of visual analogue scale score, Japanese Orthopaedic Association score and Oswestry disability index in the two groups before and after surgery**

| 组别 | *n* | 术前 | | | 术后 3 个月 | | | 末次随访 | | |
|---|---|---|---|---|---|---|---|---|---|---|
| | | 目测类比评分 | JOA 评分 | Oswestry 功能障碍指数评分 (%) | 目测类比评分 | JOA 评分 | Oswestry 功能障碍指数评分 (%) | 目测类比评分 | JOA 评分 | Oswestry 功能障碍指数评分 (%) |
| 试验组 | 12 | 7.07±0.73 | 12.00±1.04 | 78.93±0.73 | 1.86±0.36[a] | 21.07±1.07[a] | 23.22±1.48[a] | 1.29±0.47[a] | 24.42±0.51[a] | 14.95±0.58[a] |
| 对照组 | 16 | 7.11±0.83 | 12.78±1.22 | 79.22±0.81 | 2.22±0.43[a] | 20.95±1.11[a] | 24.00±0.78[a] | 1.38±0.50[a] | 24.44±0.70[a] | 15.14±0.35[a] |
| *P* 值 | | 0.889 | 0.066 | 0.296 | 0.016 | 0.747 | 0.085 | 0.557 | 0.944 | 0.074 |

表注：与术前比较，[a]$P < 0.05$



(C)1994-2020 China Academic Journal Electronic Publishing House. All rights reserved. http://www.cnki.net

下病灶清除后椎间隙植入载链霉素硫酸钙人工骨联合后路经皮椎弓根螺钉内固定治疗，其治疗前后的资料图片见**图 2**。

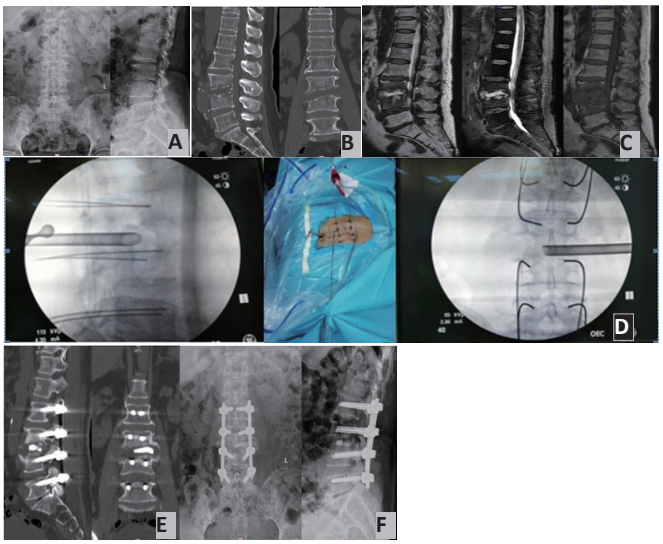


图注：A 为术前 DR 检查，$L_{3/4}$ 椎间隙变窄；B 为术前 CT 检查，$L_3$ 下终板、$L_4$ 上终板骨质破坏；C 为术前 MRI 检查，$L_3$、$L_4$ 椎体信号异常及 $L_{3/4}$ 椎间隙模糊；D 为椎间孔镜下病灶清除后椎间隙植入载链霉素硫酸钙人工骨联合后路经皮椎弓根螺钉内固定术中，透视后见置入定位导丝及孔镜工作套管位置满意；E 为术后即刻腰椎 CT 矢状位、冠状位检查，$L_2$–$L_5$ 经皮椎弓根螺钉位置满意，$L_{3/4}$ 椎间隙载链霉素硫酸钙人工骨混合物填充良好；F 为术后即刻腰椎正、侧位 DR，$L_2$–$L_5$ 经皮椎弓根螺钉位置满意，$L_{3/4}$ 椎间隙载链霉素硫酸钙人工骨混合物填充良好

**图 2 ｜女性 60 岁腰椎结核患者治疗前后的资料图片**

**Figure 2 ｜ Images of a 60-year-old woman with lumbar tuberculosis before and after treatment**

## 3 讨论 Discussion

结核病是一种由结核杆菌感染人体后引起的慢性消耗性疾病，其中脊柱结核是骨关节结核中最常见的继发性肺外结核，虽然中国已加大力度控制及治疗该疾病，然临床发现仍有抬头趋势，因此早期诊断、早期治疗是治疗该疾病的主要手段。有关研究证实，口服结核药物后通过检测发现结核病灶处药物浓度含量较低，而全身静脉血液中药物浓度含量较高，因此需要早期、联合、规律、适量、全程使用抗结核药物，从而增加病灶局部的药物浓度，起到杀灭结核杆菌的作用，然而仍不能有效控制部分患者脊柱结核疾病的继续发展，导致脊柱稳定性丢失及脊髓受压，出现神经功能障碍 [12]，从而发展到需要手术去干预、治疗。大量文献表明，手术的目的是需要达到尽量清除结核病灶 [3-6]，同时行内固定重建脊柱稳定性 [13]，然而清除病灶后如果局部可以放置一种载药的人工缓释材料，可以持久、有效地释放结核药物，增加病灶局部的药物浓度，可能会起到高效、持久杀灭结核杆菌的作用，从而减少因口服或肌注结核药物引起的全身不良反应。

链霉素属于氨基糖甙碱性化合物，它与结核杆菌菌体核糖核酸蛋白体蛋白质结合起到干扰结核杆菌蛋白质合成的作用，从而起到杀灭或者抑制结核杆菌生长的作用，因此数十年来仍作为抗结核药物的一线用药，然而此药不能通过口服治疗，通常采用肌注用药，临床上观察到多数患者长期肌注后出现局部疼痛、瘙痒，不愿配合治疗。同时术中病灶清除后常规手术是将适量链霉素粉末撒在病灶处起到局部杀菌作用，然而该做法可能存在一定不足：一方面考虑到病灶清除后局部出现渗血、渗液较多，被稀释后的链霉素极大可能通过引流管被引出体外，从而导致局部药物浓度降低；另一方面残留的链霉素短时间内会被机体吸收，只能起到短暂、强效的杀菌作用；三是如果术中一次性给予较大剂量的链霉素填塞，可能会起到强效、持久的局部杀菌作用，然随着药物的进一步吸收，全身血液中的浓度含量相对会有所增加，这样极有可能会出现一些中毒不良反应。

查阅文献发现，有学者通过硫酸钙人工骨载药建立相关动物模型研究，证实可以使结核药物起到缓慢、持久的释放效果，增加局部药物的浓度，同时由于硫酸钙人工骨的特殊性，它又可以诱导成骨细胞活跃，修复病灶局部骨缺损，达到骨性融合的目的 [7-8，14-15]。王骞等 [14] 研究中对 24 只新西兰大白鼠制作 $L_{4-5}$ 结核模型，病灶清除后随机分为 2 组进行研究分析得出，实验组 ( 载异烟肼、利福平、吡嗪酰胺三联抗痨药的硫酸钙 / 聚氨基酸人工骨材料 ) 中异烟肼在病灶边缘骨组织、腰大肌中最低杀菌浓度可持续到植入后 8 周，同样的位置检测出利福平最低杀菌浓度可持续 4 周，吡嗪酰胺持续约 8 周，结果表明将载三联抗痨药硫酸钙 / 聚氨基酸人工缓释材料放置在病灶缺损处，其中的结核药物可以在局部缓慢、持续释放，最长释放时间可以达 3 个月之久。张卓等 [15] 动物实验结果表明，硫酸钙人工骨早期处于一种支撑作用，随着时间的降解，成骨细胞能够附着于硫酸钙表面，在此基础上向植骨材料内部逐渐爬行成骨，由于骨缺损处可见不同程度的中性粒细胞浸润，早期炎症反应促进了骨缺损创面毛细血管及其周围间充质细胞迅速长入移植物空隙中，间充质细胞分化为软骨细胞，随后开始进入造骨阶段，成骨细胞快速分化，逐渐形成新骨骨痂。综合上述 2 位学者的观点，载结核药物硫酸钙人工骨既可以使结核药物在病灶局部产生高效、持久的浓度，杀灭结核杆菌，又可以修复局部骨缺损，达到使用内固定重建脊柱稳定性的最终植骨融合目的，他们认为载药硫酸钙人工骨是一种理想的骨替代材料。陈勇忠等 [9] 通过对 18 例胸腰椎结核患者进行临床研究，发现载链霉素硫酸钙人工骨不仅可以提高局部结核药物的浓度，还可以使这种高浓度状态维持较长时间，同时随访 6–9 个月的 X 射线片提示所有患者均达到了椎间骨性愈合。

作者所在团队尝试的椎间孔镜与经皮置钉创新手术方式，与传统相比体现了微创方式的介入，一方面体现在手术切口较小、对正常组织的骚扰程度较小、术中出血量较少、患者下床活动时间提前等优势；另一方面，在椎间孔镜下病灶清除可更直观地观察到深部的干酪样坏死物质、变性坏死组织、肉芽等结核病灶组织并进行彻底清除，同时孔镜下可以调配含链霉素的生理盐水大量冲洗，清除残留的病灶组织，起到一定的杀菌作用。

综上所述，椎间孔镜下病灶清除同时孔镜装置下植入载


(C)1994-2020 China Academic Journal Electronic Publishing House. All rights reserved. http://www.cnki.net

结核药物硫酸钙人工骨联合后路经皮置钉治疗腰椎结核，可以达到彻底清除病灶、局部强效杀菌及重建脊柱稳定性的目的，具有满意的临床效果。然而该术式也存在不足之处，多个节段病变或脊髓受压范围较广，在充分减压方面有所受限；同时该研究所纳入的病例较少，随访时间较短，未能较为系统、全面评估该术式的长期临床效果，只是给临床研究提供一个参考。

**作者贡献：**覃海飚、覃浩然、韦家鼎进行试验设计，试验实施为覃海飚、覃浩然、韦家鼎、伍亮、宋泉生、陈勇喜，试验评估为覃海飚、覃浩然、韦家鼎、伍亮、宋泉生、陈勇喜，资料收集为付拴虎、卢大汉、谷金，付拴虎、秦凯、卢大汉成文，覃海飚、覃浩然、韦家鼎审校。

**经费支持：**该文章未接受任何经费支持。

**利益冲突：**文章的全部作者声明，在课题研究和文章撰写过程中不存在利益冲突。

**机构伦理问题：**试验获得广西中医药大学第一附属医院理委员会批准。

**知情同意问题：**所有患者对治疗知情同意。

**写作指南：**该研究遵守《非随机对照临床试验研究报告指南》(TREND 声明 )。

**文章查重：**文章出版前已经过专业反剽窃文献检测系统进行 3 次查重。

**文章外审：**文章经小同行外审专家双盲外审，同行评议认为文章符合期刊发稿宗旨。

**生物统计学声明：**该文统计学方法已经由广西中医药大学第一附属医院生物统计学专家审核。

**文章版权：**文章出版前杂志已与全体作者授权人签署了版权相关协议。

**开放获取声明：**这是一篇开放获取文章，根据《知识共享许可协议》“署名－非商业性使用－相同方式共享 4.0”条款，在合理引用的情况下，允许他人以非商业性目的基于原文内容编辑、调整和扩展，同时允许任何用户阅读、下载、拷贝、传递、打印、检索、超级链接该文献，并为之建立索引，用作软件的输入数据或其它任何合法用途。

## 4 参考文献 References

[1] 李茂胜 , 谢微波 . 多层螺旋 CT 和 MRI 诊断脊柱结核患者的价值比较 [J]. 中国 CT 和 MRI 杂志 ,2019,17(8):146-149.

[2] AYDıN T, TAŞPıNAR Ö, KESKIN Y, et al. A Rare Complication of Tuberculosis: Acute Paraplegia.Ethiop J Health Sci.2016;26(4):405-407.

[3] RASOULI MR, MIRKOOHI M, VACCARO AR, et al. Spinal tuberculosis: diagnosis and management.Asian Spine J.2012;6(4):294-308.

[4] YAO Y, ZHANG H, LIU H, et al. Prognostic Factors for Recovery After Anterior Debridement/Bone Grafting and Posterior Instrumentation for Lumbar Spinal Tuberculosis.World Neurosurg.2017;104:660-667.

[5] GUO S, ZHU K, ZHANG S, et al. Percutaneous Pedicle Screw Fixation Alone Versus Debridement and Fusion Surgery for the Treatment of Early Spinal Tuberculosis:A Retrospective Cohort Study.Med Sci Monit. 2019;25:1549-1557.

[6] PENG Q, OU Y, ZHU Y, et al. Treatment of thoracolumbar spinal tuberculosis by posterior focus debridement and bone grafting and fixation combined with psoas abscess debridement and local chemotherapy via different approachs.Zhongguo Xiu Fu Chong Jian Wai Ke Za Zhi.2018;32(7):912-919.

[7] 蔡则成 , 马荣 , 马赫 , 等 . 载异烟肼、利福平纳米羟基磷灰石 - 硫酸钙 - 壳聚糖人工骨在兔脊柱结核模型中的释药研究 [J]. 中国脊柱脊髓杂志 ,2019,29(2):141-146.

[8] 陈勇忠 , 卫秀洋 , 翁少煌 , 等 . 抗结核药链霉素 - 硫酸钙颗粒在兔体内缓释性能观察 [J]. 中国当代医药 ,2019,26(1):4-7.

[9] 陈勇忠 , 王剑火 , 张朋 , 等 . 含链霉素医用硫酸钙人工骨修复胸腰椎结核骨缺损 [J]. 中国组织工程研究 ,2014,18(21):3287-3292.

[10] 覃浩然 , 覃海飚 , 陈勇喜 , 等 . 经皮微创椎弓根螺钉内固定术治疗胸腰椎跳跃式骨折的临床疗效 [J]. 实用医学杂志 ,2019,35(8):1304-1309.

[11] 李代君 , 蔡小军 , 韩建华 , 等 . 经后路与前后联合入路手术治疗胸腰椎结核的效果对比观察 [J]. 山东医药 ,2018,58(14):68-71.

[12] SAHOO MM, MAHAPATRA SK, SETHI GC, et al. Role of percutaneous transpedicular biopsy in diagnosis of spinal tuberculosis and its correlation with the clinico-radiological features.Indian J Tuberc. 2019; 66(3):388-393.

[13] KUNAKORNSAWAT S, PHILAWUTH N, PIYASKULKAEW C, et al. Extended Posterior Decompression and Instrumented Fusion for Spinal Tuberculosis. Asian Spine J.2019;13(6):984-991.

[14] 王骞 , 耿广起 , 丛晓明 , 等 . 载三联抗痨药硫酸钙 / 聚氨基酸缓释材料在兔脊柱结核模型体内的缓释性能 [J]. 中国组织工程研究 , 2017,21(10):1520-1526.

[15] 张卓 , 孙宇航 , 耿广起 , 等 . 载三联抗痨药硫酸钙 / 聚氨基酸人工骨植入脊柱结核病灶内 : 植骨界面的组织学改变 [J]. 中国组织工程研究 ,2016,20(47):7027-7033.



(C)1994-2020 China Academic Journal Electronic Publishing House. All rights reserved. http://www.cnki.net